



# Revista Colombiana de Anestesiología

## Colombian Journal of Anesthesiology

[www.revcolanest.com.co](http://www.revcolanest.com.co)



### Investigación científica y tecnológica

## Eficacia y seguridad del bloqueo de nervio supraescapular guiado por ultrasonido en pacientes con dolor crónico de hombro

Mario Andrés Arcila Lotero<sup>a,\*</sup>, Roberto Carlo Rivera Díaz<sup>b</sup>, Daniel Campuzano Escobar<sup>c</sup>, María Adelaida Mejía Aguilar<sup>d</sup> y Sandra Milena Martínez Ramírez<sup>e</sup>

<sup>a</sup> Anestesiólogo, aspirante al Título de Magister en Epidemiología, Docente de Anestesia y Dolor, Universidad CES, Instituto Colombiano del Dolor, Medellín, Colombia

<sup>b</sup> Anestesiólogo, Especialista en Dolor y Cuidados Paliativos, Docente de Anestesia y Dolor, Universidad CES, Director médico, Instituto Colombiano del Dolor, Medellín, Colombia

<sup>c</sup> Anestesiólogo, Subespecialista en Dolor y Cuidados Paliativos, Docente de Anestesia y Dolor, Universidad CES, Instituto Colombiano del Dolor, Medellín, Colombia

<sup>d</sup> Médica, Instituto Colombiano del Dolor, aspirante al título de Magister en Epidemiología, Universidad CES, Medellín, Colombia

<sup>e</sup> Residente de tercer año de Anestesiología, Universidad CES, Medellín, Colombia

### INFORMACIÓN DEL ARTÍCULO

#### Historia del artículo:

Recibido el 3 de octubre de 2012

Aceptado el 18 de febrero de 2013

On-line el 12 de abril de 2013

#### Palabras clave:

Dolor crónico

Dolor de hombro

Ultrasonografía

Síndrome de pinzamiento del hombro

Bloqueo nervioso

### R E S U M E N

**Introducción:** El síndrome de hombro doloroso es una de las patologías más comunes de dolor crónico de origen osteomuscular. Y es frecuente encontrar pacientes sin mejoría con el tratamiento conservador con terapia física y fármacos, e incluso fallo en el manejo quirúrgico. El bloqueo supraescapular guiado por ultrasonido es una alternativa cuando la terapia de base no funciona.

**Objetivo:** Determinar la eficacia clínica y la seguridad del manejo intervencionista con bloqueo del nervio supraescapular guiado por ultrasonografía en pacientes con dolor crónico de hombro.

**Materiales y métodos:** Se realizó un estudio de tipo descriptivo, prospectivo, de seguimiento a una cohorte de 46 pacientes con enfermedad dolorosa crónica de hombro que recibieron tratamiento intervencionista guiado por ultrasonografía en el Instituto Colombiano del Dolor entre los meses de octubre de 2011 y mayo de 2012, para determinar su eficacia y seguridad. Se obtuvieron datos antes del procedimiento, a los 2 días y un mes después. La intensidad de dolor se midió con la escala visual analógica (EVA).

**Resultados:** Se realizaron 46 bloqueos. El 78,3% de los pacientes presentaron una disminución del dolor de al menos el 50% a los 2 días y el 47,8% al mes, con una diferencia estadísticamente significativa ( $p < 0,0001$ ) entre las medianas de la EVA inicial, al segundo día y al mes. No se presentaron complicaciones.

**Conclusiones:** El bloqueo supraescapular guiado por ultrasonografía es una opción de tratamiento eficaz y segura en pacientes con dolor crónico de hombro.

© 2012 Sociedad Colombiana de Anestesiología y Reanimación. Publicado por Elsevier España, S.L. Todos los derechos reservados.

\* Autor para correspondencia: Carrera 78B # 51 A 25 Medellín, Colombia.

Correos electrónicos: [marioarcila@incodol.com](mailto:marioarcila@incodol.com), [arcilita1@yahoo.com](mailto:arcilita1@yahoo.com) (M.A. Arcila Lotero).

## Efficacy and safety of ultrasound-guided suprascapular nerve block in patients with chronic shoulder pain

### A B S T R A C T

#### Keywords:

Chronic pain  
Shoulder pain  
Ultrasonography  
Shoulder Impingement  
Syndrome  
Nerve block

**Introduction:** The painful shoulder syndrome is one of the most common chronic pain conditions of muscle-skeletal origin. It is frequent to find patients who do not improve with conservative treatment based on medications and physical therapy, or even with surgical management. Ultrasound-guided suprascapular blockade is another option when basic therapy does not work.

**Objective:** To determine the clinical efficacy and safety of interventional management with ultrasound-guided suprascapular nerve block in patients with chronic shoulder pain.

**Materials and methods:** A descriptive, prospective, follow-up study was conducted in a cohort of 46 patients with chronic shoulder pain disorder who received interventional treatment under ultrasound guidance at the Colombian Pain Institute between October 2011 and May 2012, with the objective of determining efficacy and safety of the procedure. Data were gathered before the procedure, and then two days later and one month after the procedure. Pain intensity was measured using the visual analogue scale (VAS).

**Results:** Forty-six blocks were performed. Overall, 78.3% of the patients experienced at least 50% reduction of pain two days later, and 47.8% had pain relief after one month, with a statistically significant difference ( $p < 0.0001$ ) between the starting VAS median score and the median scores on the second postoperative day and at one month. There were no complications.

**Conclusions:** Ultrasound-guided suprascapular blockade is an effective and safe treatment option in patients with chronic shoulder pain.

© 2012 Sociedad Colombiana de Anestesiología y Reanimación. Published by Elsevier España, S.L. All rights reserved.

## Introducción

El dolor es una causa frecuente de consulta, y cada vez se crean más necesidades para ofrecer un tratamiento óptimo y seguro. El uso de la ultrasonografía en el área del intervencionismo analgésico ha ido ganando importancia en el campo del tratamiento del dolor en los últimos 10 años<sup>1</sup>.

El síndrome de hombro doloroso es una condición frecuente en adultos mayores y es una causa importante de incapacidad funcional; su prevalencia en la población general es aproximadamente del 20%<sup>2</sup>.

El bloqueo del nervio supraescapular fue descrito por primera vez en 1941 por Wertheim y Rovenstine<sup>3</sup>, y desde entonces ha sido ampliamente utilizado por anestesiólogos para el manejo del dolor crónico en el hombro, obteniendo buenos resultados. Las condiciones en las que se ha empleado la técnica son: capsulitis adhesiva, alteraciones reumatológicas, artritis, artrosis, dolor postoperatorio, trauma, cáncer, e inclusive en síndromes dolorosos posteriores a accidentes cerebrovasculares como complicación de la hemiplejía<sup>4,5</sup>. También es empleado en otros escenarios, como el dolor agudo y en el diagnóstico de neuropatía supraescapular<sup>6</sup>. En el año 2007, Harmon y Hearty<sup>7</sup> describieron la técnica del bloqueo de nervio supraescapular guiado por ultrasonido, la cual ha mejorado tanto la tasa de éxito como la seguridad con la que se realizan este tipo de procedimientos.

Con la incursión del ultrasonido en el campo de la anestesia regional se han optimizado la eficacia y la seguridad en la realización de bloqueos analgésicos. En pacientes con síndrome de hombro doloroso, el uso de la ecografía ha permitido

mayor precisión, visualización directa de la aguja y del sitio anatómico donde se deposita el analgésico; así mismo, disminuye la probabilidad de complicaciones como el neumotórax y evita la exposición del personal a la radiación, en comparación con otras tecnologías también usadas para la realización del bloqueo del nervio supraescapular<sup>6</sup>. En la actualidad existen pocos estudios disponibles del uso del ultrasonido en la realización del bloqueo del nervio supraescapular.

El objetivo del presente estudio es determinar la eficacia clínica y la seguridad del manejo intervencionista del dolor crónico en el hombro mediante la realización del bloqueo del nervio supraescapular guiado por ultrasonido.

## Materiales y métodos

Con previa aprobación del comité de ética institucional, se llevó a cabo un estudio de tipo observacional descriptivo, prospectivo, de seguimiento a una cohorte de pacientes con enfermedad dolorosa crónica de hombro, que recibieron tratamiento intervencionista guiado por ultrasonografía, mediante un bloqueo del nervio supraescapular con 8 ml de bupivacaína al 0,5% sin epinefrina más dexametasona 4 mg. Se utilizó un ecógrafo portátil General Electric LOGIQe®, con transductor lineal (7-12 MHz). Además, el bloqueo fue realizado con aguja de estimulación de nervio recubierta con teflón, tamaños 50 y 100 mm, conectada al estimulador de nervio periférico, para confirmar la ubicación del nervio. Los pacientes se ubicaron en posición sentada, se realizó asepsia con clorhexidina y se infiltró la piel con lidocaína al 2% sin epinefrina, con un volumen entre 5 y 7 ml. Todos los pacientes fueron evaluados antes

del procedimiento y un mes después. Los procedimientos se realizaron 5 a 10 días después de la revisión inicial. En cada revisión se midió la intensidad del dolor por medio de la escala visual analógica (EVA) y en la revisión del mes se preguntó retrospectivamente la intensidad del dolor según la EVA a los 2 días después del procedimiento. El alivio del dolor fue definido como la disminución de al menos el 50% en la EVA. La muestra fue tomada de los pacientes que asistieron a la consulta de dolor del Instituto Colombiano del Dolor en la ciudad de Medellín durante el período comprendido entre octubre de 2011 y mayo de 2012 y que cumplieron con los criterios de inclusión y exclusión. Los datos fueron obtenidos por medio de fuentes primarias. Por tratarse de un estudio observacional, no se requirió consentimiento informado.

Los criterios de inclusión fueron los siguientes: a) diagnóstico de dolor crónico del hombro (de más de 6 meses de evolución); b) realización de un bloqueo del nervio supraescapular, y c) uso de ultrasonografía para guiar la realización del bloqueo.

Los criterios de exclusión fueron: a) indicación de manejo intervencionista con múltiples bloqueos simultáneamente; b) manejo del dolor con proloterapia o radiofrecuencia del nervio supraescapular en los últimos 2 años; c) inserción de catéter de infusión continua perineural, y d) incapacidad para cuantificar la intensidad del dolor.

Las variables tenidas en cuenta fueron el sexo, la edad, el diagnóstico, el uso de analgésicos orales concomitantemente, el diagnóstico de fibromialgia, la calificación del dolor según la EVA y la presencia de complicaciones.

La base de datos se almacenó en el programa Microsoft Excel® y el software empleado para el análisis de los datos fue SPSS 18 (licencia de la Universidad CES). Se realizó un análisis descriptivo para todas las variables estudiadas apoyado en el cálculo de proporciones y medidas descriptivas; se estableció también asociación entre las variables cualitativas con la prueba Chi-cuadrado de Pearson, y además se realizó un análisis pareado para establecer la diferencia entre la intensidad del dolor antes y después del procedimiento mediante la prueba de Wilcoxon y un análisis bivariado para evaluar la asociación entre el alivio del dolor con el diagnóstico de fibromialgia y el uso concomitante de medicamentos orales. Se utilizó un nivel de significación estadística menor del 5%, con intervalos de confianza del 95%.

## Resultados

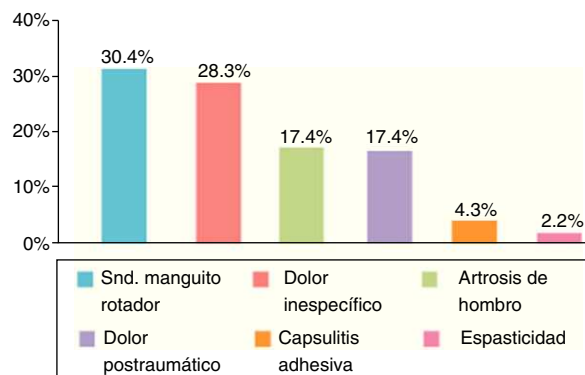
Se analizaron en total 46 pacientes tratados con bloqueo del nervio supraescapular guiados por ultrasonografía. El promedio de edad fue de 55,3 ( $\pm 15,5$ ) años, con una proporción de mujeres de 78,3%. El 84,8% de los pacientes estaban recibiendo tratamiento farmacológico oral en el último mes con al menos acetaminofén, un opiáceo débil, un antidepresivo tricíclico y/o un antineuropático (pregabalina, gabapentina o carbamazepina). La mayoría de los pacientes refirieron un dolor severo antes de la realización del bloqueo (tabla 1).

El principal diagnóstico fue el síndrome del manguito rotador, seguido del dolor inespecífico referido principalmente por los pacientes con fibromialgia (fig. 1).

**Tabla 1 – Características generales de los pacientes evaluados**

Variable	n = 46
Edad en años ( $\pm$ DE)	55,3 (15,3)
Sexo femenino	78,3%
Tratamiento oral en el último mes	84,8%
Dolor de características neuropáticas	32,6%
Cirugía previa en el hombro	19,6%
Diagnóstico de fibromialgia	21,7%
Dolor severo (EVA $\geq$ 7)	93,5%

DE: desviación estándar; EVA: escala visual analógica.



**Figura 1 – Diagnósticos principales de los pacientes con dolor crónico de hombro.**

La proporción de pacientes con disminución del dolor a los 2 días y al mes de realizado el procedimiento fue del 78,3 y del 47,8%, respectivamente.

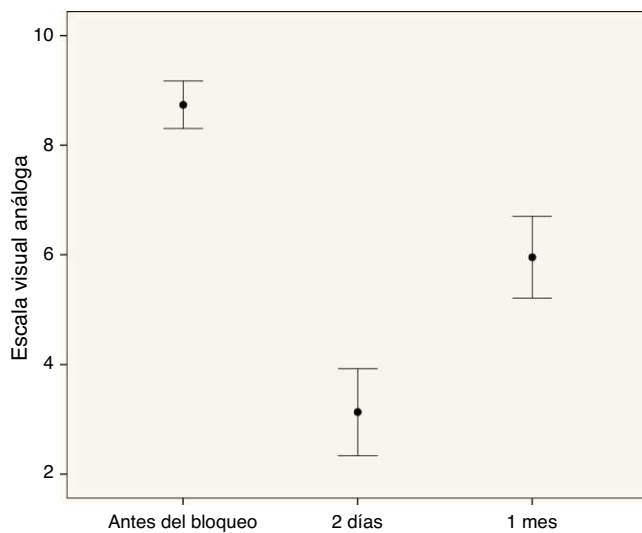
El 70% de los pacientes en el segundo día después del bloqueo tenían una intensidad del dolor en la EVA  $\leq 3$ . Más del 50% de los pacientes en la evaluación realizada al mes del procedimiento presentaron una intensidad del dolor de leve a moderada (EVA  $\leq 6$ ). La diferencia entre las medianas de la EVA inicial y la EVA del segundo día fue de 7 puntos, diferencia estadísticamente significativa ( $p < 0,0001$ ). Asimismo, se encontraron diferencias estadísticamente significativas entre las medianas de la EVA inicial y la EVA al mes ( $p < 0,0001$ ) (fig. 2).

A pesar de no ser comparables por el tamaño de la muestra insuficiente entre los grupos, los pacientes con diagnóstico de fibromialgia, con dolor de características neuropáticas y aquellos con cirugías previas presentaron una menor respuesta analgésica con la realización del bloqueo. No se presentaron diferencias entre ambos sexos ni entre los que venían recibiendo tratamiento previo.

Finalmente, no se presentaron complicaciones.

## Discusión

El dolor crónico de hombro de origen intrínseco en estructuras de la articulación es una causa frecuente de consulta médica y limitación funcional. En muchos casos es de difícil tratamiento y pobre respuesta a las terapias farmacológicas y físicas, generando un cuadro progresivo que puede terminar con la limitación total como la capsulitis adhesiva, por lo cual



**Figura 2 – Comportamiento de la intensidad del dolor (EVA) en los 3 períodos de observación.**

es importante tener alternativas intervencionistas cuando la terapia conservadora falla, entre ellas el bloqueo del nervio supraescapular<sup>8</sup>.

La literatura disponible actualmente incluye pocos reportes en el campo del manejo del dolor crónico benigno, tema del presente estudio, pero sí existe un número importante de reportes en dolor maligno y anestesia regional perioperatoria. El dolor crónico ha sido manejado a través de bloqueos de los nervios comprometidos y la ultrasonografía ha resultado ser una herramienta eficaz y segura.

En el pasado, los bloqueos en estructuras osteomusculares y perineurales del hombro eran realizados con referencias anatómicas sin ninguna guía imaginológica («a ciegas»), con un porcentaje de efectividad menor del 50%<sup>9,10</sup>. Con el avance de las técnicas por imagen, entre ellas la fluoroscopia, la resonancia magnética y la ultrasonografía, la efectividad se encuentra en cifras entre el 27 y el 100%, rango amplio debido a la variedad de métodos, a la guía utilizada y al entrenamiento del operador. Por ejemplo, existen reportes con una certeza del 95 al 100% en la ubicación adecuada de las estructuras del hombro con la ayuda de la ultrasonografía<sup>11,12</sup>. Entre estas guías imaginológicas se pueden resaltar los beneficios de la ultrasonografía sobre el fluoroscopio, como son la no exposición a rayos x y la visualización de estructuras musculares y nerviosas. La ventaja sobre la resonancia magnética radica en los costos de los equipos, en que el bloqueo con ultrasonografía se realiza en tiempo real, más rápido, e incluso se puede transportar<sup>13,14</sup>.

El nervio supraescapular es el mayor nervio sensitivo del hombro, y la técnica para bloquearlo está descrita desde el año 1941, aunque con variaciones y refinamientos<sup>3</sup>. Desde entonces se ha usado con buena eficacia en el manejo del dolor agudo y crónico, especialmente en la artritis reumatoide, la osteoartritis de la articulación glenohumeral y los trastornos del manguito rotador, incluyendo el hombro congelado. Algunos autores han reportado algunas complicaciones, como neumotórax, inyección intravascular, bloqueo motor residual y trauma local<sup>6</sup>.

Una revisión sistemática reporta que una serie de 3 bloqueos intraarticulares de hombro muestra una mejoría en el dolor y en la movilidad durante 16 semanas y que no hay beneficio adicional con 4 o más sesiones<sup>15</sup>. En este estudio se realizaron 46 bloqueos supraescapulares guiados por ultrasonografía, con una eficacia del 78,3% a los 2 días y del 47,8% al mes, y no se reportaron complicaciones. Harmon y Harty<sup>7</sup> reportaron un caso de bloqueo del nervio supraescapular guiado por ultrasonografía en el que encontraron una disminución de la intensidad del dolor, así como mejoría del movimiento y de la función del hombro por un periodo de 12 semanas. Existe también la posibilidad de utilizar un bloqueo continuo del nervio supraescapular con un catéter<sup>16</sup>, pero en el presente estudio no se tuvieron en cuenta la colocación de catéteres perineurales. El bloqueo del nervio supraescapular es fácil de realizar, permite una analgesia efectiva por largo tiempo y es una técnica segura que mejora el dolor del hombro por múltiples causas.

Los datos presentados muestran una gran variedad de indicaciones del bloqueo supraescapular guiado por ultrasonografía, con resultados favorables y seguros, realizados durante un período de 7 meses en una clínica de referencia para el manejo del dolor. Los bloqueos excluidos también son relevantes y son motivo de futuras investigaciones, incluyendo el bloqueo tricompartmental de hombro.

Se presentaron algunas limitaciones, como el corto período de seguimiento, el posible sesgo de memoria de los pacientes al calificar retrospectivamente el dolor referido a las 48 h después de realizado el bloqueo, aunque tratándose de un alivio después de estar sufriendo dolor durante meses, se hace fácil recordar la mejoría presentada durante esos días; además, una alta proporción de pacientes permanecieron con alivio del dolor durante el primer mes.

En el presente estudio se evidenció que la ecografía es una herramienta valiosa. Por lo anterior, se debe procurar un mejor entrenamiento por parte de quienes realizan intervencionismo analgésico, inclusive desde su formación en el posgrado, ya que el ultrasonido es una opción adecuada para el manejo intervencionista de muchos de los síndromes dolorosos.

## Conclusiones

El manejo intervencionista del dolor de hombro por medio del bloqueo del nervio supraescapular guiado por ultrasonografía es una opción de tratamiento indicada en pacientes en los que fracasa la terapia conservadora. Además, la baja tasa de complicaciones que presenta lo convierte en una opción segura.

Aún existen pocas publicaciones acerca del tema, por lo que sería importante contar con estudios de buena calidad, en lo posible comparativos, que permitan arrojar mejores conclusiones para la práctica médica.

## Financiación

La financiación de esta revisión se realizó con recursos propios y con la asesoría de la Universidad CES.

---

## Conflicto de intereses

Los autores declaran que no existe ningún conflicto de intereses.

---

## REFERENCIAS

1. Gofeld M. Ultrasonography in pain medicine: A critical review. *Pain Practice*. 2008;8:226-40.
2. Philadelphia Panel. Philadelphia panel evidence-based clinical practice guidelines on selected rehabilitation interventions for shoulder pain. *Phys Ther*. 2001;81:1719-30.
3. Wertheim HM, Rovenstine FA. Suprascapular nerve block. *Anesthesiology*. 1941;2:541-5.
4. Allen ZA, Shanahan ME, Crotty M. Does suprascapular nerve block reduce shoulder pain following stroke: A double-blind randomised controlled trial with masked outcome assessment. *BMC Neurology*. 2010;10:83.
5. Yasar E, Vural D, Safaz I, Balaban B, Yilmaz B, Goktepe AS, et al. Which treatment approach is better for hemiplegic shoulder pain in stroke patients: Intra-articular steroid or suprascapular nerve block? A randomized controlled trial. *Clin Rehabil*. 2011;25:60-8.
6. Chan CW, Peng PW. Suprascapular nerve block: A narrative review. *Reg Anesth Pain Med*. 2011;36:358-73.
7. Harmon D, Hearty C. Ultrasound-guided suprascapular nerve block technique. *Pain Physician*. 2007;10:743-6.
8. Schultz JS. Clinical evaluation of the shoulder. *Phys Med Rehabil Clin N Am*. 2004;15:351-71.
9. Esenyel CZ, Ozturk K, Demirhan M, Sonmez M, Kahraman S, Esenyel M, et al. Accuracy of anterior glenohumeral injections: a cadaver study. *Arch Orthop Trauma Surg*. 2010;130:297-300.
10. Kim JS, Yun JS, Kim JM, Ko YJ, Rhee WI, Ha NK, et al. Accuracy of the glenohumeral injection using the superior approach: a cadaveric study of injection accuracy. *Am J Phys Med Rehabil*. 2010;89:755-8.
11. Choudur HN, Ellins ML. Ultrasound-guided gadolinium joint injections for magnetic resonance arthrography. *J Clin Ultrasound*. 2011;39:6-11.
12. Gokalp G, Dusak A, Yazici Z. Efficacy of ultrasonography-guided shoulder MR arthrography using a posterior approach. *Skeletal Radiol*. 2010;39:575-9.
13. Philip WH, Peter C. Ultrasound-guided interventional procedures in pain medicine: A review of anatomy, Sonoanatomy, and procedures Part III: Shoulder. *Reg Anesth Pain Med*. 2011;36:592-605.
14. Peng P, Narouze S. Ultrasound-guided interventional procedures in pain medicine: A review of anatomy, sonoanatomy and procedures. Part I: Non-axial structures. *Reg Anesth Pain Med*. 2009;34:458-74.
15. Shah N, Lewis M. Shoulder adhesive capsulitis: Systematic review of randomised trials using multiple corticosteroid injections. *Br J Gen Pract*. 2007;57:662-7.
16. Borglum J, Bartholdy A, Hautopp H, Krogsgaard MR, Jensen K. Ultrasound-guided continuous suprascapular nerve block for adhesive capsulitis: One case and a short topical review. *Acta Anaesthesiol Scand*. 2011;55:242-7.